pations with non-vascular AF and no previous history ot stroke or transient ischemic attacks. Cochrane Database Syst Rev. 2005, 19, 925.
3. Gage, B.F., Waterman, A.D., Boechler, M., Rich, M.W., Radford, M.J. Validation ot clinical classification schemes for predictin stroke: results drom the National Registry of AF. JAMA 2001, 285, 2864-2870.
4. Go, A.S., Hylek, E.M., Phillips, K.A., Chang, Y., Henault, L.E., Selby, J.V. et al. Prevalence of diagnosed AF in adults: national implications for rhythm management and stroke prevention: the Anticoagulation and Risk Factor in AF (ATRIA) Study. JAMA 2001, 285, 18, 2370-2375.
5. Mant, J., Hobbs, F.D.R., Fletcher, K., Roalfe, A., Fitzmanurice, K., Roalfe, A., Fitzmaurice, D., Lip, G.Y.H., et al. Warfarin versus aspirin for stroke prevention in an elderly community population with AF (the Brimingham AF Treatment ot the Aged Study, BAFTA) :a randomesed controlled trial. Lancet. 2007, 370, 493-503.
6. Van Walraven, C., Hart, R.G., Connolly, S., Austin, P.C., Mant, J., Hobbs, F.D.R. et al. Effect ot age on stroke preventions with AF: the AF investigators. Stroke, 2009, 40, 1410-1416.

Адрес за кореспонденция:
д-р Александра Хараламбиева
Отделение по Нервни Болести
УМБАЛ „Медика“ Русе
Ул.Рига 35, 7000 Русе
e-mail: dr_haralambieva@abv.bg

Address of correspondence:
Aleksandra Haralmbieva, M.D
Department of Neurology
UMHAT”Medika” Ruse
Riga str. 35, 7000 Ruse
e-mail: dr_haralambieva@abv.bg

НЕАТЕРОСКЛЕРОТИЧНИ ИНТРАКРАНИАЛНИ СТЕНОЗИ – ПРИЧИНА ЗА ИСХЕМИЧЕН МОЗЪЧЕН ИНСУЛТ В МЛАДА ВЪЗРАСТ

М. Кръстева[1], Н. Мурадян[1], Е. Василева[1,2]

[1] Клиника по неврология, УМБАЛ „Царица Йоанна – ИСУЛ“
[2] Медицински факултет, Медицински университет – София

NON-ATHEROSCLEROTIC INTRACRANIAL STENOSES – A CAUSE OF ISCHEMIC STROKE IN YOUNG PATIENTS

M. Krasteva[1], N. Muradyan[1], E. Vassileva[1,2]

[1] Clinic of Neurology, University Hospital “Tsaritsa Yoanna – ISUL”, Sofia
[2] Medical faculty, Medical University – Sofia

ABSTRACT

Intracranial atherosclerotic stenoses (ICAS) are one of the most common etiologies of cerebrovascular ischaemic events worldwide. Modern neuroimaging techniques in recent years have provided new insights not only into ICAS, but also into the underlying pathophysiological mechanisms of ICAS-related strokes. Non-atherosclerotic intracranial stenoses are a heterogenous group, representing multiple distinct diseases with different etiology, pathophysiology, clinical course, therapeutic approach and prognosis.

We present a case report of a young female with ischaemic stroke and bilateral severe non-atherosclerotic intracranial stenoses. A transcranial color-coded duplex sonography performed five years later revealed severe progression of the stenosis of the left middle cerebral artery, which was also confirmed by magnetic resonance angiography. However, during the long-term 12-year follow-up the patient remained asymptomatic.

KEY WORDS: Intracranial stenosis, atherosclerosis, non-atherosclerotic intracranial stenosis, ischaemic stroke etiology, evolution, prognosis.

РЕЗЮМЕ

Интракраниалните стенози (ИКАС) са сред водещите причини за исхемични мозъчни инсулти (ИМИ) в световен мащаб. Благодарение на съвременните невроизобразяващи технологии в последните години се натрупват значителни данни за етиопатогенезата на интракраниалните стенози. Неатеросклеротичната интракраниална обструктивна артериална патология включва нозологични единици с разнообразна честота, етиология, патофизиология, терапевтично поведение и прогноза.

Представяме клиничен случай на 31-годишна пациентка с ИМИ, при която са доказани двустранни неатеросклеротични стенози на двете средни мозъчни артерии (СМА). Пациентката е проследена в продължение на 12 години. При провеждане на транскраниална цветно кодирана дуплекс сонография (ЦКДС) пет години по-късно се установява асимптоматична а прогресия на стенозата на лявата СМА, потвърдена и от проведената магнитно-резонансна ангиография (МРА).

КЛЮЧОВИ ДУМИ: интракраниални стенози, атеросклероза, не-атеросклеротични, исхемичен инсулт, еволюция, прогноза.

Интракраниалните артериални стенози са сред водещите причини за ИМИ в световен мащаб. Атеросклеротичните интракраниални стенози причиняват около половината от транзиторните исхемични атаки (ТИА) и ИМИ сред азиатското население и 5-10% от тези на бялата раса, като рискът от повторни исхемични инциденти е висок – от 4% до 40% (17, 15). Неатеросклеротичните интракраниални стенози включват артериални обструктивни процеси с неясна честота, разнообразна етиология и патогенеза (2).

КЛИНИЧЕН СЛУЧАЙ:

Представяме пациентка на 31-годишна възраст, без известни рискови фактори за мозъчносъдова болест, която постъпва в Клиниката по неврология на УМБАЛ „Царица Йоанна-ИСУЛ“ по повод остро настъпила десностранна централна хемипареза, централна лезия на VII и XII краниален нерв и десностранна хемихипестезия (NIHSS 9 т.). Проведената компютърна томография (КТ) на главен мозък демонстрира исхемична лезия в съдовия басейн на лява средна мозъчна артерия (СМА).

Показателите от рутинните кръвни изследвания (ПКК и биохимия), както и тези за някои тромбофилни състояния (антифосфолипидни антитела, протеин С и S, фактор V на Leiden, антитромбин III) са в норма. Липидният профил е без данни за дислипопротеинемия. Общото клетъчно и биохимично ликворно изследване не показа абнормни промени. Осъществи се холтер мониториране на сърдечната дейност и трансторакалната ехо-

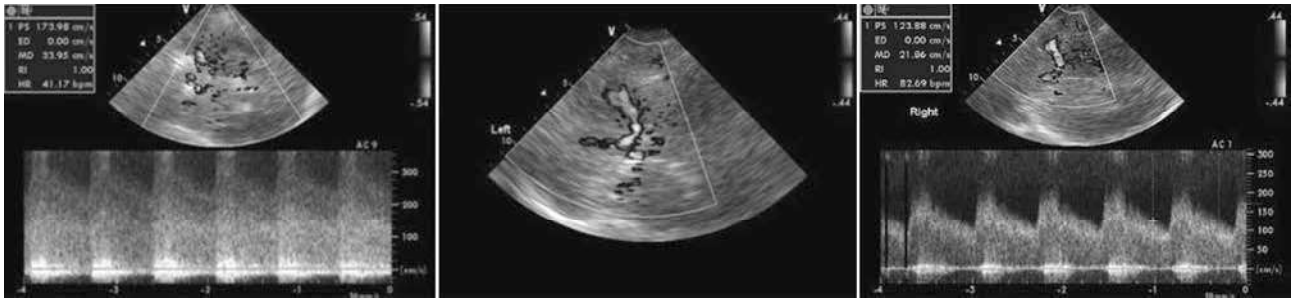

Фиг. 1. Транскраниална ЦКДС – високостепенна стеноза в М1 сегмент на лявата СМА, на първите две снимки (силно повишени скоростни показатели, изразени спектрални нарушения). Стеноза в М1 сегмент на дясната СМА – трета снимка.

Фиг. 2. МР- ангиография. Стенози на двете СМА.

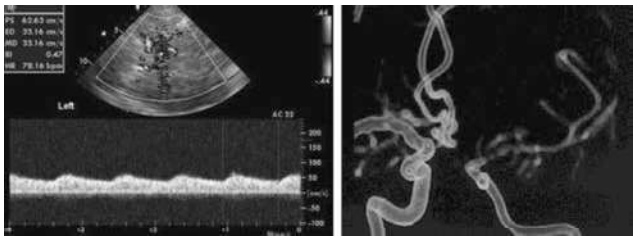

Фиг. 3. Транскраниална ЦКДС, пет години след диагностициране на заболяването – ниски скорости и пулсативност в лявата СМА. Контролна МРА (след 5 години) - прогресия на стенозата на М1 сегмент за лявата СМА.

кардиография, резултатите от които дадоха основание за изключване вероятността за кардиоемболизъм. Посредством цветно кодирана дуплекс сонография (ЦКДС) се установиха двустранни стенози на СМА – с максимална систолична скорост в М1-сегмента на лява СМА 350 cm/sec (80% стеноза), а в дясната СМА – 230 cm/sec (фиг. 1). Проведената магнитно-резонансна томография (МРТ) на главен мозък, 72 часа по-късно потвърди наличието на исхемична лезия в лявата СМА със зони на вторично хеморагично инфарциране, а посредством МР-ангиографията се визуализираха двустранните стенози на СМА (фиг. 2). Неврологичната симптоматика претърпя пълно обратно развитие в рамките на 3 месеца.

Пациентката е проследена в продължение на 12 години. Пет години по-късно, посредством ЦКДС се отбеляза промяна в невросонографската находка на симптоматичната стеноза на СМА, което насочи към значима прогресия на стенотичния процес (фиг. 3). МР-ангиография потвърди сонографската находка – нарастване над 90% на стенозата на лявата СМА (фиг. 3). Въпреки това, рецидиви на ТИА или ИМИ при пациентката не са наблюдавани. Седем години по-късно (2020 год.) не е установена последваща динамика в интракраниалния обструктивен процес. Пациентката остана асимптомна през целия период на проследяване.

ДИСКУСИЯ

Интракраниалните стенози в млада възраст са по-често с неатеросклеротична генеза и представляват интерес, поради разликата по отношение етиопатогенеза и прогноза с тази патология при възрастни.

Васкулитите и васкулопатиите, засягащи нервната система са най-голямата група заболявания, предизвикващи неатеросклеротични интракраниални артериални стенози. В описания случай не са касае за васкулит на централната нервна система, поради липса на клинични, ликворологични, невроизобразяващи (наличие на единична исхемична лезия) и ангиографски данни (една аномалия в две симетрични артерии).

Локализацията на патологичния процес, както и неговият прогресиращ ход би могла да насочи към рядката интракраниалната оклузивна болест – Моуа Моуа. Патогномонична за това заболяване е постепенната прогресия на стенотичните лезии на артериите от Вилизиевия кръг до обтурации и развитието на множество анастомозиращи колатерални съдове. Невросонографски се доказват двустранните стенотични лезии с постстенотични промени, както и колатерално кръвообращение от задната мозъчна артерия през а. communicans posterior и през лептоменингеалните анастомози към предната част на Вилизиевия кръг. Типични са ниски скоростни показатели и нисък резистентен индекс в проксималния сегмент на СМА, въпреки наличието на стенотични лезии, за разлика от ултразвуковата находка при нашата пациентка в момента на възникването на ИМИ. Проведените контролни МРТ изследвания, за период от дванадесет години, не разкриха поява на нови исхемични лезии, а ангиографските изследвания не показаха характерната за това заболяване колатерална съдова мрежа от тънки артериални съдове, особено в областта на базалните ганглии в непоследствена близост със стенозираните основни артерии (puff of smoke).

Счита се, част от интракраниалните стенозирания при пациенти в острата фаза на ИМИ, имат емболична етиопатогенеза. В резултат от частичното лизиране на стенозиращия ембол, впоследствие се наблюдава и регресия на стенотичния участък. Освен това, при провеждане на ангиографско изследване, фокалните и къси стенотични участъци предполагат емболична генеза на интракраниалната стеноза, докато двустранните лезии и тези с по-голяма дължина са най-често с атеросклеротичен произход.

В описания от нас случай етиопатогенезата на стенотичния процес с най-голяма вероятност може да се свърже с наличието на васкулопатията фибромускулна дисплазия (ФМД), водеща до ИМИ при млади жени в детеродна възраст (4, 13). Типични за това рядко идиопатично заболяване са: младата възраст, локализацията на лезията в дисталния сегмент на вътрешната сънна артерия (ВСА) и в проксималния на СМА и липсата на рискови фактори за мозъчносъдови заболявания, както при описаната от нас пациентка. При болните с церебрална локализация на процеса, в 75%-95% от случаите се уврежда ВСА, а в 12-43% - вертебралната артерия (12) и много по-рядко - интракраниалните артерии. Тази артериопатия е предразполагащ фактор за спонтанна каротидна дисекация или за образуване на мозъчни аневризми. Около 15-20% от дисекациите на ВСА се асоциират с ФМД, като типичната локализацията е дистално от каротидната бифуркация, най-често интракраниално, на нивото на С1-С2 сегмент на ВСА. Изолираната интракраниална дисплазия е рядка локализация на заболяването. Честотата на интракраниалната форма не е проучена, като обикновено се описват случаи с локализация на патологичния процес на ниво СМА, артерия базиларис и др. (8, 16). При повечето пациенти артериопатията е асимптомна и с относително бенигнено протичане, като еволюцията е неясна. Наличните данни показват ниска честота на ИМИ при пациентите с ФМД и по-леко прогресиране в сравне-

ние със стенотичните промени на реналните артерии (6). Характерен ангиографски белег е редуването на стенотични с дилатирани участъци (под формата на огърлица или броеница) по хода на засегнатата артерия, който се среща в 80-90% от случаите (14). Друг по-рядко срещан ангиографски образ е този на фокална или тубуларна стеноза. При нашата пациентка установихме ангиографски образ на стенотичния процес на СМА, който наподобява броеница („string of beads").

Съществуват малко на брой проучвания, които демонстрират противоречиви резултати относно риска от рецидив при пациентите с интракраниални стенози, независимо дали тяхната генеза е атеросклеротична или неатеросклеротична.

В корейско проучване, проведено в период от три години и включващо общо 4000 пациенти, са установени едва 32-ма със стенози на СМА (средна възраст 53.7 год., 21.8% жени). Авторите съобщават благоприятна прогноза - при проследяване (средно 29.7 месеца), нови исхемични лезии възникват само при двама от първоначално симптоматичните пациенти. От всички включени пациенти, 15 са с двустранни стенози на СМА, като 12 от тях са асимптомни (10). Благоприятна прогноза при пациенти с интракраниални стенози се демонстрира и от друго малко проучване - от общо 14 пациенти с ангиографски доказани стенози на СМА, при 13 липсват нови исхемични инциденти в период от шест години и само при един е наблюдаван рецидив (9).

За разлика от тях, проучването с най-голям брой симптоматични стенози на СМА (187 пациенти, ср. възраст 58.2 години) доказва, че 11.7% от пациентите преживяват повторни ТИА или ИМИ, в 42-месечния период на проследяване. Авторите не намират корелация между степента на интракраниалната стеноза и броя и типа на исхемичните инциденти, както и между процента на стенозиране и прогнозата по отношение на функционалното възстановяване (5). По-висока честота на последващи исхемични инциденти е демонстрирана и от друго по-малко проучване – двама от общо 21 симптоматични пациенти с ангиографски доказани стенози на СМА преживяват повторна ТИА, а 4 пациенти – ИМИ в 7-годишен период на проследяване (7).

В описания от нас случай е наблюдава благоприятен ход на заболяването - липса на клинични и невроизобразяващи данни за рецидив на ИМИ в 12-годишния период на проследяване.

Динамиката във времето на интракраниалните артериални стенози е друг въпрос, по който са налични оскъдни и противоречиви данни в литературата.

Според малко проучване, обхващащо осем млади пациенти без рискови фактори за МСБ, с изолирана стеноза на СМА (n=8), регресия на процента на стенозиране за период от 50 месеца е наблюдавана при шест от пациентите, а прогресия само в един от тях (3). Освен това, не са наблюдавани нови исхемични инциденти в периода на проследяване. Заключението от това проучване е, че неатеросклеротичните интракраниални стенози са изолирана нозологична единица с добра прогноза и еволюция във времето, характерна за млади пациенти без рискови фактори.

От друга страна обаче, проучването на Arenillas и сътр., включващо 40 пациенти с невросонографски и ангиографски данни за атеросклеротични интракраниални стенози демонстрира противоположни резултати (1). В периода на проследяване (средно 22.5 месеца), прогресия на стенотичните лезии е установена невросонографски в 32.5% (13/40) от пациентите, докато обратният процес е установен едва в 7.5% (3/40) от тях, а в останалите (24/40, 60%) липсва динамика. Освен това, в периода на проследяване, при 8 (20%) пациенти са установени нови исхемични инциденти (6 ТИА и 2 ИМИ) в басейна на стенотичната СМА. Освен това при 9 (22.5%) пациенти възникват ИМИ или ТИА в друг съдов басейн, при 5 (12.5%) – коронарен инцидент, а при 4 (10%) е установено нововъзникнало claudicatio intermittens. Анализът показва, че прогресията на стенотичната лезия е независимо свързана с възникването както на нов ИМИ в басейна на стенотичната артерия (OR 2.89, CI 1.09 - 7.71, p=0.031), така и с изброените други съдови инциденти (OR 7.03, CI 1.6 - 30.9, p=0.0071).

В проучването на Kim J.G. и сътр. (10) прогресия в процента на стенозиране се установява по-често сред пациентите с двустранни лезии в сравнение с тези с едностранни стенози. При представената от нас пациентка, пет години след острия съдов инцидент, също се установява значителна прогресия в стенотичната лезия на лява СМА, която обаче остава асимптомна вероятно поради бавното развитие на обструктивния процес и доброто колатерално кръвообращение.

Заключение: Неатеросклеротичните стенози на интракраниалните артерии, които са сред причините за ИМИ в млада възраст са динамичен процес. Въпреки значима прогресия, поради своя бавен ход и при наличие на добро колатерално кръвообращение, прогресията е възможно тя да остане асимптоматична. Невросонографското изследване има важно значение за мониториране на динамиката на стенотичния процес.

ЛИТЕРАТУРА

1. Arenillas, J.F., Molina, C.A., Montaner, J., Arbilleria, S., Gonzalez-Sanchez, M.A., et al. Progression and clinical recurrence of symptomatic middle cerebral artery stenosis. A long-term follow-up transcranial Doppler ultrasound study, Stroke, 2001, 32, 2898-2904.
2. Bang, O.Y., Toyoda, K., Arenillas, J.F., Liu, L., Kim, J.S. Intracranial Large Artery Disease of Non-Atherosclerotic Origin: Recent Progress and Clinical Implications, J. Stroke, 2018, 20, 2, 208-217.
3. Becker, V., Eckert, B., Thie, A. Isolated symptomatic stenosis of the middle cerebral artery in younger adults, Eur. Neurol., 1996, 36, 65-70.
4. Begelman, S.M., Olin, J.W. Fibromuscular dysplasia. Curr. Opin. Rheumatol., 2000, 12, 1, 41-47.
5. Bogousslavasky, J., Barnett, H.J.M., Fox, A.J., Hachinski, V.C., Taylor, W. Atherosclerotic disease of middle cerebral artery, Stroke, 1986, 17, 1112-1120.
6. Corrin, L.S., Sandok, B.A., Houser, O.W., Cerebral ischemic events in patients with carotid artery fibromuscular dysplasia, Arch. Neurol., 1981, 38, 10, 616-618.
7. Croston, R.N., Kendall, B.E., Marshall, J. Prognosis in middle cerebral artery stenosis, Stroke, 1984, 15, 237-241.
8. Hegedüs, K., Németh, G. Fibromuscular dysplasia of the basilar artery. Case report with autopsy verification, Arch. Neurol.,1984, 41, 4, 440-442.
9. Hinton, R.C., Mohr, J.P., Ackerman, R.H., Adair, L.B., Fisher, C.M., Symptomatic middle cerebral artery stenosis, Ann. Neurol., 1979, 5, 152-157.
10. Kim, J.G., Choi, H., Kim, D.H., et al. Isolated Middle Cerebral Artery Stenoses: A Serial Follow-up Study using Transcranial Doppler Ultrasonography, Stroke Res. Ther., 2016, 1, 1.
11. Lüscher, T.F., Lie, J.T., Stanson, A.W., et al. Arterial fibromuscular dysplasia, Mayo Clin. Proc., 1987, 62, 931.
12. Mettinger, K.L. Fibromuscular dysplasia and the brain, Stroke, 1982, 13, 1, 53-58.
13. Olin, J.W. Recognizing and managing fibromuscular dysplasia, Cleve. Clin. J. Med., 2007, 74, 4, 273-274, 277-282.
14. Olin, J.W., Sealove, B.A. Diagnosis, management, and future developments of fibromuscular dysplasia, J. Vasc. Surg, 2011, 53, 826.
15. Qureshi, A.I., Caplan, L.R. Intracranial atherosclerosis, Lancet, 2014, 383, 984-999.
16. Rinaldi, I., Harris, W.O., Kopp, J.E., Legier, J., Intracranial fibromuscular dysplasia: report of two cases, one with autopsy verification, Stroke, 1976, 7, 5, 511-516.
17. Wong, L.K. Global burden of intracranial atherosclerosis, Int. J. Stroke, 2006, 1, 158-159.

Адрес за кореспонденция:
Д-р Марина Кръстева
София, 1508, ул. „Бяло море" № 8
УМБАЛ „Царица Йоанна – ИСУЛ"
Клиника за интензивно лечение на нервни болести
Email: marinapk64@gmail.com, Тел: + 359 2 9432 168

Correspondence address:
Dr Marina Krasteva
University Hospital "Tsaritsa Yoanna – ISUL"
Clinic of Neurology
Email: marinapk64@gmail.com, Tel: + 359 2 9432 168