НЕВРОФИБРОМАТОЗА ТИП I – ПРЕГЛЕД НА КЛИНИКО-ГЕНЕТИЧНИТЕ, ДИАГНОСТИЧНИ И ТЕРАПЕВТИЧНИ АСПЕКТИ И АНАЛИЗ НА БЪЛГАРСКА ПЕДИАТРИЧНА ПОПУЛАЦИЯ ОТ 40 ДЕЦА. ЧАСТ I. КЛИНИКО-ГЕНЕТИЧНИ, ДИАГНОСТИЧНИ И ТЕРАПЕВТИЧНИ ИЗСЛЕДВАНИЯ

М. Колева[1], Т. Тодоров[3], М. Глушкова[3], Н. Топалов[2,4], В. Божинова[1,2], А. Тодорова[3,5]

[1] Клиника по нервни болести за деца, УМБАЛНП „Св.Наум" София
[2] Медицински Университет – София
[3] Генетична медико-диагностична лаборатория „Геника"
[4] Отделение по образна диагностика – МБАЛНП „Св. Наум"
[5] Катедра по Медицинска Химия и Биохимия, МУ София, България

NEUROFIBROMATOSIS TYPE I – REVIEW OF THE CLINICAL-GENETIC, DIAGNOSTIC AND THERAPEUTIC ASPECTS AND ANALYSIS OF A BULGARIAN PEDIATRIC POPULATION OF 40 CHILDREN. PART I. CLINICAL-GENETIC, DIAGNOSTIC AND THERAPEUTIC STUDIES

M. Koleva[1], T. Todorov[3], M, Glushkova[3], N. Topalov[2,4], V. Bojinova[1,2], A. Todorova[3,5]

[1] Clinic of child neurology, UMHATNP „St. Naum" Sofia
[2] Medical University – Sofia
[3] Genetic Medico-Diagnostic Laboratory „Genica"
[4] Imaging Diagnostics Department, UMHATNP „St. Naum" – Sofia
[5] Department of Medical Chemistry and Biochemistry, Medical University – Sofia

ABSTRACT

Neurofibromatosis type 1 is an autosomal-dominant disease belonging to neurocutaneous syndromes – a group of rare hereditary diseases caused by mutations in tumor suppressor genes that regulate migration, differentiation and cell signaling. As a result, multiple tumors develop in structures of ectodermal origin – skin, peripheral and central nervous system, eyes, etc.

There are 8 types of neurofibromatosis known and described. The most frequent type is neurofibromatosis type 1 (NF1, Recklinghausen's disease), also known as „peripheral neurofibromatosis" associated with mutation in a gene in the 17th chromosome and characterized by skin pigmentation, multiple tumors in the central and peripheral nervous system, cerebrovascular changes and internal organ damage. Neurofibromatosis type 2 (NF2), also referred to as „central neurofibromatosis", is associated with mutations in a gene in the 22 chromosome, and the most typical manifestation of the disease is bilateral schwannomas (neuronoma) of the vestibular nerve. The other subtypes are much rarer.

The purposes of this publication are to provide a detailed review of the clinical aspects and analysis of the most up-to-date genetic and genotype-phenotype data, as well as the possibilities for diagnosis and treatment of NF1, and to present and analyze the pediatric population of 40 Bulgarian children with a confirmed diagnosis of NF 1, based on detailed clinical, genetic, neuroimaging methods. To date, there is no similar study conducted in Bulgaria on such a number of patients, which we believe the current material will contribute to a better knowledge of the disease.

KEY WORDS: neurocutaneous syndrome, neurofibromatosis type 1, café-au-lait spots, skin lesions, tumors, optical gliomas

РЕЗЮМЕ

Неврофиброматоза тип 1 е автозомно-доминантно заболяване, принадлежащо към неврокутанните синдроми (факоматози) – група редки наследствени заболявания, причиняващи се от мутациите в тумор-супресорни гени, регулиращи процесите на миграция, диференциация и клетъчна сигнализация. В резултат на това се развиват множествени тумори в структури с ектодермален произход – кожа, периферна и централна нервна система, очи и др.

Познати и описани са 8 типа неврофиброматоза. С най-голяма честота е неврофиброматоза тип 1 (NF 1, болест на Recklinghausen), позната още като „периферна неврофиброматоза", свързана с мутация в ген в 17-та хромозома и характерезираща се с с кожни пигментации, множествени тумори в централната и периферна нервна система, мозъчно-съдови промени и увреди на вътрешните органи. Неврофиброматоза тип 2 (NF 2), наричана още „централна неврофиброматоза" е свързана с мутации в ген в 22 хромозома, а най-типичната проява на заболяването са билатералните шваноми (невриноми) на вестибуларния нерв. Останалите подтипове са с много по-редки.

Целите на настоящото съобщение са да се направи подробен преглед на клиничните аспекти и анализ на най-актуалните генетични и генотип-фенотипни данни, както и възможностите за диагностика и лечение на НФ 1 и да се анализира педиатрична популация – 40 български деца със сигурна диагноза НФ 1 въз основа на подробно проведени клинични, генетични, невроизобразяващи методи. До момента в България липсва подобно провеждано проучване върху такъв обем от пациенти, с което считаме, че настоящия материал ще допринесе за по-доброто познаване на заболяването.

КЛЮЧОВИ ДУМИ: неврокутанни синдроми, неврофиброматоза тип 1, кожни лезии, café-au-lait петна, тумори, оптични глиоми

ВЪВЕДЕНИЕ:

Неврофиброматоза тип I (НФ1/NF1) е най-честото заболяване, принадлежащо към групата на факоматозите и най-честото моногенно заболяване. От описаните 8 типа неврофиброматоза най-честа е т.нар. „периферна неврофиброматоза" – NF 1 (болест на Recklinghausen). Неврофиброматоза тип 2 (NF 2), позната още като „централна неврофиброматоза" е около 10-20 пъти по-рядка. Останалите типове – NF3 до NF8 се срещат много рядко (3, 5, 27). Заболяването е хетерогенно, вкл. при засягане на членове вътре в семействата и при идентична мутация и се характеризира с възрастово зависими особености: (1) **Главни характеристики** са: пигментни лезии (т.нар. „café-au-lait" петна, лунички в определени зони и лека до умерена хиперпигмен-

тация на кожата) и периферни неврофиброми в очите (т.е. възли на Lisch на ириса) и/или кожата (кожни и/или нодуларни типове); (2) **Второстепенни белези** (макроцефалия, по-нисък ръст, от съответния за възраст и пол, дисморфични черти, гръдни аномалии и хемихипертрофия); и (3) **Системни усложнения**, засягащи основно скелетната, нервната и съдовата системи.

➢ Исторически данни

За пациенти с неврофиброматоза има данни още от 200 г пр. н.е. – в открита Римска статуя на мъж, по чиито ръце и торс има множество възелчета, наподобяващи НФ. През вековете има множество описания и данни за болни с това заболяване. Първите системно описани случаи на пациенти с NF 1 са от началото на XVIII век, като Rudolf Virchow описва и класифицира кожните фиброми и изказва хипотезата за унаследяването им, но подробно заболяването е обособено като нозологична единица от Friederich Daniel Von Recklinghausen през 1882 г. (27)

➢ Епидемиологични данни

Неврофиброматоза I тип (НФ1/NF1 или Болест на von Recklinghausen, периферна неврофиброматоза) е най-честото моногенно наследствено заболяване с честота 1:2500-1:3000 до 1:5000 (3, 5) с автозомно-доминантно унаследяване, 100% пенетрантност и вариабилна експресивност и мутация в NF1 гена (OMIM). *NF1* е тумор-супресорен ген и е един от най-големите в човешкия геном (60 екзона, 280kDa), локализиран на дългото рамо на 17 хромозома в (17q11.2). Мутацията в NF1 гена води до дефицит на цитоплазмения протеин – неврофибромин, туморен супресор на RAS онкогена, който позволява растежа на тумори, т.е. клиничната изява при това заболяване е в резултат на дисрегулация на туморната супресия. NF1 се характеризира с кожни пигментации café-au-lait, множество тумори в централна и периферна нервна система, лезии на съдовата система и вътрешните органи, скелетни деформации, както и склонност на различни тъкани към малигнена трансформация. При някои от пациентите могат да се наблюдават различни по степен когнитивни нарушения (3, 5, 27).

➢ Генетика

Според различни автори между 50-70% от случаите са спорадични. Описани са повече от 1400 патогенни алелни варианта, като повечето от тях са уникални за съответното семейство. Продължават да се описват и нови мутации (LOVD, HGMD). Мутациите, наблюдавани в NF1 гена включват стоп мутации, замествания на аминокиселини, инсерции, делеции (частични или цели) и груби хромозомни пренареждания. Повечето от тях водят до синтез на „скъсен" и нефункционален протеин /неврофибромин/, който поради нарушената си структура и функция не успява да изпълнява нормалната си задача да възпрепятства клетъчното делене. В около 90% от случаите се касае за точкова мутация – *nonsense, missense, splice site*, а в останалите – за делеция на единичен екзон или цялостна делеция на гена /17q11.2 микроделеционен синдром/. Пациентите с NF1 с цяла делеция на NF1 ген (4-5% от лицата с NF1) имат по-тежки фенотипни прояви, отколкото тези с частична делеция на гена (11, 18). Около 50% от случаите на NF 1 се причиняват от de novo мутации. Причината за това е, че NF 1 генния локус има висока честота и потенциал за спонтанни мутации, освен това самият локус е много голям – около 350 килобази и 60 екзона, което обяснява голямата честота и разнообразие от мутации.

➢ Клинична характеристика

Неврофиброматозата е заболяване с мултиорганно засягане. Най-характерна проява на заболяването са множеството кожни хиперпигментации тип café-au-lait, обичайно налични още от раждането. Наблюдават се и кожни и подкожни неврофиброми, интракраниални, интраспинални и периферонервни тумори, мозъчни инсулти и болестта moyamoya. Различен спектър от когнитивни нарушения, ирисови хамартоми, глиоми на n. opticus, глаукома, скелетни аномалии също са част от типичните клинични прояви (3, 5, 9, 13, 26, 27).

I. Кожните лезии са най-типична и честа проява на заболяването, с обичаен ход във времето:

- *Хиперпигментни **café-au-lait** петна* (**Фиг. 1**), обичайно са налични от раждането или се изявяват до 1-2-годишна възраст и се увеличават по брой с напредване на възрастта. Имат издължена форма, обичайно са на нивото на кожата. Петната са с различни размери и се появяват върху тялото и крайниците, като щадят лицето, дланите, стъпалата и гениталиите. Пациенти с по-голям брой петна café-au-lait, нямат по-тежка форма на NF1, а локализацията им не може да предскаже местоположението на последващите неврофиброми.
- *Луничките* са хиперпигментации с по-малък размер /до около 0,5 см/ и с типично разположение – в подмишничната ямка, ингвиналната област и под гърдите, поради което често се наричат интертригинозни лунички.
- *Кожните и подкожни неврофиброми* (**Фиг. 2 и 3**) са бенигнени тумори с обичайна изява около пубертета и значително нарастване броя и големината им в период на бременност. Могат да са единични или множествени, нерядко са болезнени.



Фиг. 1 Множество петна тип café-au-lait



Фиг. 2 Множество café-au-lait петна и дребни неврофиброми по коремната стена и голям неврофибром на дясно бедро



Фиг. 3 Множество неврофиброми, пръснати по гърба на пациентката и явили се след първата бременност

- *Плексиформените невробромии* са обичайно бенигнени, с по-дълбок, инвазиращ растеж, обхващащи няколко нервни снопчета. Могат да са болезнени, покрити с хипер- или хипопигментация, както и окосмени. Могат да малигнизират, а при абдоминална или торакална локализация могат да доведат до компресия на важни структури (уретери, черва, гръбначен мозък).

II. Зрително засягане

- *Глиоми на n.opticus* (**Фиг. 4**) (8, 17, 20, 23) са налице при около 15-20% от педиатричната популация и 5% при възрастите пациенти, локализирани са едностранно или двустранно и се изявяват обичайно преди 6-годишна възраст със значително нарушение на зрителната острота и птоза или са бавнорастящи и относително безсимптомни. У повъзрастните пациенти дори е възможен спонтанен регрес. Женският пол е засегнат 2-3 пъти по-често.
- *Меланоцитни ирисови хамартоми /нодули на Lisch/* са леко надигнати малки, прозрачни, жълти или кафяви на цвят, добре ограничени, меланоцитни хамартоми на ириса. Приемат се за патогномоничен белег. Не водят до функционално увреждане на зрението. Честотата се увеличава с възрастта. Нодулите на Lisch се откриват при около 30% от децата под 6-годишна възраст и при 90% от възрастните с NF1.
- *Глаукома*



Фиг. 4 – Двустранни глиоми на оптичните нерви при NF1

III. Неврологично засягане

- *Интелектуални/когнитивни нарушения* са налице при 20-30% от болните с NF 1, вкл. с разстройства от аутистичния спектър, но при по-голямата част от засегнатите интелектуалното развитие е в норма или с известни обучителни затруднения.
- *Епилептични пристъпи*, най-често фокални, с изява в различна възраст и обикновено са свързани с наличие на мозъчен тумор или инфарктна зона, но са възможни и генерализирани епилепсии.
- *Интракраниални тумори* са неврофибром на мозъка, глиални тумори, менингиоми, оптични глиоми, невриноми на слуховия нерв, са налице при 5-10% от всички пациенти. Астроцитомите с локализация в tectum водят до остро възникваща акведуктална стеноза и вътрешна хидроцефалия.
- *Невроброматозните светли обекти* (Neurofibromatosis Bright Objects, **NBOs**) (**Фиг. 5**) (1, 6, 12, 16) са специфични за детската възраст и представляват фокални, хиперинтензни на Т2 МРТ лезии, които се установяват в бялото и в дълбокото сиво мозъчно вещество. Известни са и като unidentified bright objects (UBOs), regional signal hyperintensities (RSHs), hamartoma like NF1 lesions, както и focal areas of high-signal intensity (FASI). Откриват се в 40% до 93% от децата с NF1 на Т2 и FLAIR, а на Т1 могат да са изо- или хипоинтензни, не се усилват или рядко се усилавт с контраст, не предизвикват ефект на притискане или перифокален оток и не се визуализират на КТ. Типично NBOs са локализирани в базалните ганглии, особено в globus pallidus, thalamus, малкия мозък, мозъчния ствол (мост, среден мозък), capsula interna, tractus opticus и corpus callosum. Често NBOs са множествени и двустранни. Обикновено са асимптомни и не предизвикват неврологичен дефицит. В редки случаи е възможно да претърпят малигнена трансформация, поради което следва да бъдат проследявани с МРТ и отдиференцирани от неопластични процеси.

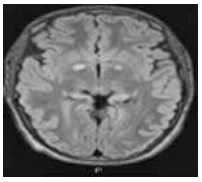

Фиг. 5 Двустранни NBOs с типична локализация в nucleus caudatus

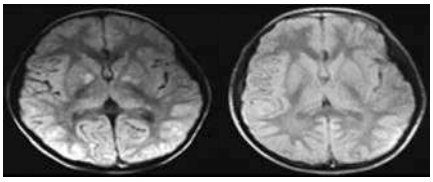

Фиг. 6 Дете на възраст 7 години с двустранни, хиперинтензни лезии в globus pallidus (в ляво), с изчезнали лезии на 11,5 г. (в дясно) (7).

Броят и големината на NBOs варират значително с възрастта: обикновено се появяват около 3 год. възраст, нарастват по брой и размери до 10-12 години, след което с възрастта инволюират (намаляват по брой и големина – **Фиг. 6**) и са редки при възрастните с NF1. Поради високата им честота и липсата на достатъчно критерии за диагнозата на NF1 в ранно детство, UBOs в малкия мозък, мозъчния ствол и базалните ганглии са обсъждани като допълнителен диагностичен критерий.

- *Мигрена и вторично главоболие*
- *Нарушения в съня*

Освен гореописаните чести и типични за заболяването клинични прояви са налице и други по-редки, които също имат отношение по протичането и прогнозата иследва да бъдат обект на необходимите изследвания от съответни специалисти (14, 22).

- *Мускуло-скелетни аномалии* – най-често засягащи дългите кости унилатерално – изтъняване и псевдоартрози на tibia или fibula; Сколиоза – нерядко пъти причинена от плексиформен неврофибром с гръбначно-мозъчен произход; Мускулна хипотония при част от децата; деформитети по гръдния кош.
- *Макроцефалия*
- *Съдови прояви* – артериална хипертония от есенциален тип, но по-често от реновазален (15, 19); Стенози и оклузии във вертебро-базиларната и каротидна система; Моуамоуа синдром.
- *Левкемия* – установена е по-висока честота на остра лимфобластна левкемия, хронична миелоидна левкемия и миелодиспластични синдроми.
- Растеж и пубертетно развитие – възможно е както изоставащо, така и изпреварващо пубертетно развитие (30).
- *Други злокачествени тумори:* Установена е значително по-голяма честота на злокачествени тумори у болни с неврофиброматоза спрямо здрави лица (29). Най-чести са сарком, ювенилна хронична миелогенна левкемия, тумор на обвивката на периферните нерви, тумор на Wilms, ганглиоглиом и невробластом, рабдомиосарком. Мутации в NF 1 гена се свързавт и с по-висока честота на неоплазии на гърдата (11).

➢ Генотип-фенотипни корелации

Провеждани са множество клинични проучвания и наблюдения в опит за търсене на генотип-фенотипни корелации. NF1

се характеризира с изключителна клинична вариабилност не само между несвързани индивиди и сред засегнатите индивиди в рамките на едно семейство, но дори и в рамките на един човек с NF1 през различни периоди от живота. Установени са само няколко ясни корелации между конкретни патогенни алели на NF1 и последователни клинични фенотипове. Предвид големината на гена и разнообразието от мутации до този момент са установени следните корелации (21, 24, 25):

- Висока честота за развитие на неоплазми при пациенти със splice site мутации – предимно на ЦНС глиоми и малигнени тумори на обвивката на периферните нерви.
- Асоциация на делеция на целия NF ген с ранна изява на кожните лезии с по-бърза прогресия във времето, потежко интелектуално засягане, соматична хипертрофия предимно на крайници, както и по-изразени дисморфични белези
- Съобщава се за сигнификантно по-голям брой видими плексиформени неврофиброми, глиоми на оптичния нерв и костни аномалии у пациенти с missense мутации в кодони 844-848 на NF 1 гена.
- Пациенти с микроделеции са с по-често физически аномалии като нарастване на крайници и висок за възрастта им ръст, дисморфични черти на лицето, когнитивни нарушения, сърдечно-съдови аномалии и по-значителна туморогенеза (включително увеличен брой подкожни, плексиформни и спинални неврофиброми)
- 3-bp in-frame делеции на екзон 17 (c.2970-2972 delAAT) (номенклатура на NF Consortium; екзон 22 от номенклатурата на NCBI) е свързано с по-изразено представяне на хиперпигментните петна при NF1, но без кожни или повърхностни плексиформи неврофиброми
- Някои от missense вариантите, засягащи NF1 кодон Arg1809 в екзон 29 (номенклатура на NF Consortium; екзон 38 от номенклатурата на NCBI), е свързан с множество café-au-lait петна, обучителни затруднения, нисък ръст и белодробна стеноза, но отсъствие на кожни неврофиброми или клинично очевидни плексиформи неврофиброми

Клиничната вариабилност на NF1 е резултат от комбинация от генетични, негенетични и случайни фактори, сложността и разнообразието от конституционални патогенни варианти на NF1, ще продължат да затрудняват опитите за установяване на генотип-фенотипни корелации.

Табл. 1 Диагностични критерии за NF1 според National Institutesof Health (NIH) Consensus development conference on neurofibromatosis (1988)

≥ 2 от следните критерии:
• **6 или повече макули caféau-lait >5 mm в препубертетни индивиди и >15 мм в постпубертетни индивиди**
• **≥ 2 неврофиброма или ≥ 1плексиформен неврофибром**
• **лунички в аксиларна или ингвинална област (симптом на Crowe)**
• **тумор на оптичния нерв**
• **≥ 2 нодули на Lisch (ирисови хамартоми)**
• **характерна костна лезия (дисплазия на сфеноидната кост или изтъняване на кортекса на дългите кости)**
• **първа степен родственик с NF-1, чиято диагноза е поставена въз основа на гореизложените критерии**

Табл. 2. Диференциална диагноза при NF1

Алтернативни форми на NF1 и припокриващи се състояния
• Сегментна/мозаечна NF1
• Неврофиброматоза тип 2 [Evans et al., 1992] билатерални вестибуларни шваноми, краниален нерв, периферен спинален нерв, епендимома, глиома, ювенилна катаракта, CAL петна
• Шваноматоза – INI-1 мутации, множество кожни, периферни нервни и спинални шваноми, без вестибуларни шваноми
• Legius синдром
Синдроми свързани със свръх растеж
• Klippel–Trenauny–Weber синдром – кожни хемангиоми, хемихипертрофични вени
• Proteus синдром – хиперостоза, хамартоматозен растеж, епидермални петна (epidermal nevi)
Състояния със сходни кожни промени
• McCune–Albright синдром – неправилни CAL, фиброзна дисплазия
• LEOPARD синдром – множество лунички, хипертелоризъм, глухота, конгенитално сърдечно заболяване
Състояния свързани с туморен растеж, които се бъркат с NF
• Множествена липома – автозомно доминантна, засягане на кости на ръцете и краката
• Фиброматоза – множество мускулни, кожни, костни тумори и тумори по вътрешните органи
• Множествена ендокринна неоплазия тип 2B – феохромоцитома, мукозна неврома, медуларен карцином на щитовидната жлеза, гастроинтестинална ганглионевроматоза, марфаноиден хабитус
• Bannayan-Riley-Ruvacalba синдром – множество липоми, хемангиоми, макроцефалия, пигментирани петна по пениса
Синдроми свързани с Mismatch репарация
• Хомозиготно състояние на един от гените свързан с наследствен неполипозен рак на дебелото черво – CAL, засегнати братя и сестри [Bandipalliam, 2005]

➢ Диагностициране

Неврофиброматоза се обсъжда при случаите с установяване на повече от 3-4 хиперпигментни петна при раждането, особено при наличие на фамилност. Генетично изследване (начално PCR-секвениране на целия ген за търсене на точкови мутации и MLPA анализ като втора стъпка за откриване на големи делеции и дупликации) е необходимо винаги, когато това е възможно за уточняване типа на мутация, за генотип-фенотипни корелации и за възможната пренатална диагностика. Провежда се соматичен, неврологичен, офталмологичен преглед и образни изследвания – МРТ на главен мозък с установяване на NBOs (брой, големина и локализация), глиоми на n.opticus и други тумори. ЕЕГ се провежда при при данни за епилептични пристъпи. При костни аномалии или сколиоза, особено с бърза прогресия се извършват рентгенография и МРТ на торако-лумбално ниво. На **Табл. 1** са показани диагностичните критерии за NF 1, на **Табл. 2** диференциалната диагноза:

➢ Лечение

Американската академия по педиатрия и Американският колеж по медицинска генетика и геномия (ACMG) (22) и други експерти (13, 14) са публикували насоки за управление на пациентите за деца с NF1. Лечението е симптоматично, комплексно и съобразено с индивидуалните симптоми при всеки отделен пациент (7). По козметични съображения може лазерно да се премахнат хиперпигментациите. Неврофибромите с по-големи размери и на места, причиняващи дискомфорт или възпаление и големите притискащи структури плексиформени неврофиброми може да се отстранят хирургично. Използват се някои химиотерапевтици със задоволителен ефект. При епилептични пристъпи се провежда контрол и лечение с подходящ за типа пристъпи антиконвулсант. При тумор на n. opticus се провежда проследяване, а хирургична интервенция се предлага на по-късен етап при застрашаване на зрението, тъй като оптичните глиоми имат склонност за рецидив. При мозъчен тумор с малигненост на процеса или експанзивен растеж със съответна неврологична симптоматика лечението е неврохирургично. NBOs налагат само проследяване и следва да бъдат познавани и различавани от тумори.

През 2006 г. в САЩ е създаден Neurofibromatosis Clinical Trial Consortium (NFCTC) и има завършени множество проучвания за деца и възрастни с NF1 и плексиформни неврофиброми, неврокогнитивни нарушения, нискостепенни глиоми и злокачествени тумори на периферната нервна обвивка Плексиформени неврофиброми – проучвания са провеждани с mTor – киназен инхибитор – сиролимус; MEK – инхибитор; ranibizumab; multiple receptor tyrosine inhibitor – cabozantinib; обсъжда се про-

учване и с imatinib mesylate; завършени проучвания с topical diclofenac и topical imiquimod, очакват се резултати.

❖ Неврокогнитивни проблеми – опити с ловастатин не са показали ефикастност; обсъждат се опити с метилфенидат; завършило е проучване с lamotrigine, очакват се резултати.

❖ Нискостепенни глиоми – лечението е проблематично – радио/лъчелечение са възможно ефективни, но с висок риск от потенциране на карциногенеза и зрителни нарушения; химиотерапия с карбоплатина винкристин е също със значими НЛР; има опити със sirolimus и MEK-inhibitors.

Подробни данни за клиничните изпитвания за различни методи на лечение на неврофиброматоза тип I са подробно описани на сайта clinicaltrils.gov(CTRg).

Прогноза

Неврофиброматоза тип 1 е една от честите факоматози, с висок процент наследственост и мултиорганно засягане, при която са налице типични и често възрастово свързани клинични симптоми. Независимо от привидното засягане в по-ранна възраст само на кожата с café-au-lait петна и по-късно с поява на неврофиброми тези пациенти подлежат на комплексно проследяване и провеждане на образни изследвания, поради малигнения потенциал на някои от туморните образувания. Епилептичният синдром по правило не е чест и тежък, но задължително подлежи на регулярно проследяване. Обучителните, когнитивни и невропсихологични проблеми също са обект на трайно проследяване и системна работа у тези пациенти. Прогнозата е като цяло благоприятна при превалиране в клиничната картина на предимно кожни манифестации и винаги много сериозна при изява на туморни формации с нарастващи размери и възможно малигнена трансформация или изява на друг вид злокачествен тумор (14).

ЛИТЕРАТУРА

1. Колева, М., Божинова В. Неврофиброматозни светли обекти при деца с неврофиброматоза – еволюция на промените. Представяне на клиничен случай. Педиатрия, 2015, 55, 2, 37-42.
2. Колева, М., Божинова, В., Топалов Н. МРТ-лезии и неврофиброматозни светли обекти (NBO) при деца с неврофиброматоза тип 1. Педиатрия 2016, 56, 4, 45-47.
3. Колева, М., Божинова В. Неврофиброматоза тип 1 – клинична характеристика, диагностициране и лечение. Педиатрия 2017, 57, 3, 12-15.
4. Колева, М., Божинова, В., Славкова, Е., Родопска, Е., Илиева, П. и съавт. Представяне на фамилен, клинично и генетично верифициран случай на неврофиброматоза тип 1 с установена нова мутаця. Българска неврология, 2017, 18, 2, 170-178.
5. Миланова, А., Ив. Миланов. 20.1. Неврофиброматоза. Неврология. Медицина и физкултура, София 2012, 926-936.
6. Сарайлиева, Г., Тодорова Д., Божинова В. Неврофиброматоза I Тип в детска възраст – Магнитно-резонансно томографски промени и неврологични прояви. Педиатрия 2010, 50, 4, 9-13.
7. Ardern-Holmes, SL., North, KN. Therapeutics for childhood neurofibromatosis type 1 and type 2. Curr Treat Options Neurol. 2011, 13, 529-543.
8. Blanchard, G., Lafforgue, MP., Lion-François, L., Kemlin, I., Rodriguez, D., Castelnau, P. et al. Systematic MRI in NF1 children under six years of age for the diagnosis of optic pathway gliomas. Study and outcome of a French cohort. Eur J Paediatr Neurol. 2016, 20, 275-281.
9. Boulanger, JM., Larbrisseau, A. Neurofibromatosis type 1 in a pediatric population: Ste-Justine's experience. Can J Neurol Sci. 2005, 32, 225-231.
10. Baujat, B., Krastinova-Lolov, D., Blumen, M., Baglin, AC., Coquille, F., Chabolle, F. Radiofrequency in the treatment of craniofacial plexiform neurofibromatosis: a pilot study. Plast Reconstr Surg. 2006, 117, 1261-1268.
11. Campos, B., Balmaña, J., Gardenyes, J., Valenzuela, I., Abad, O., Fàbregas, P., Volpini, V., Díez, O. Germline mutations in NF1 and BRCA1 in a family with neurofibromatosis type 1 and early-onset breast cancer. Breast Cancer Res Treat. 2013, 139, 597-602.
12. DeBella, K., Poskitt, K., Szudek, J., Friedman, JM. Use of „unidentified bright objects" on MRI for diagnosis of neurofibromatosis 1 in children. Neurology. 2000a, 54, 1646-1651.
13. Dunning-Davies, BM., Parker, AP. Annual review of children with neurofibromatosis type 1. Arch Dis Child Educ Pract Ed. 2016, 101, 102-111.
14. Ferner, RE., Gutmann, DH. Neurofibromatosis type 1 (NF1): diagnosis and management. Handb Clin Neurol. 2013, 115, 939-955.
15. Friedman, JM., Arbiser, J., Epstein, JA., Gutmann, DH., Huot, SJ., Lin, AE., McManus, B., Korf, BR. Cardiovascular disease in neurofibromatosis 1: report of the NF1 Cardiovascular Task Force. Genet Med. 2002, 4, 105-111.
16. Ertan, G., Zan, E., Yousem, DM., Ceritoglu, C., Tekes, A., Poretti, A., Huisman, TA. Diffusion tensor imaging of neurofibromatosis bright objects in children with neurofibromatosis type 1. Neuroradiol J. 2014, 27, 616-626.
17. Friedrich, RE., Nuding, MA. Optic pathway glioma and cerebral focal abnormal signal intensity in patients with neurofibromatosis type 1: characteristics, treatment choices and follow-up in 134 affected individuals and a brief review of the literature. Anticancer Res. 2016, 36, 4095-4121.
18. Glushkova, M., Yordanova, I., Todorov, T., Bojinova, V., Koleva, M., Dimova, P., Turnev, I., Angelova, L., Todorova, A., Mitev, V. Three novel NF1 gene mutations in a cohort of Bulgaria neurofibromatosis patients. Russian Journal of Genetics. 2018, 54, 1, 110-116.
19. Lama, G., Graziano, L., Calabrese, E., Grassia, C., Rambaldi, PF., Cioce, F., Tedesco, MA., Di Salvo, G., Esposito-Salsano, M. Blood pressure and cardiovascular involvement in children with neurofibromatosis type1. Pediatr Nephrol. 2004, 19, 413-418.
20. Listernick, R., Ferner, RE., Liu, GT., Gutmann, DH. Optic pathway gliomas in neurofibromatosis-1: controversies and recommendations. Ann Neurol. 2007, 61, 189-198.
21. Mautner, VF., Kluwe, L., Friedrich, RE., Roehl, AC., Bammert, S., Högel,J., Spöri, H., Cooper, DN., Kehrer-Sawatzki, H. Clinical characterisation of 29 neurofibromatosis type-1 patients with molecularly ascertained 1.4 Mb type-1 NF1 deletions. J Med Genet. 2010, 47, 623-630.
22. Miller, DT., Freedenberg, D., Schorry, E., Ullrich, NJ., Viskochil, D., Korf, BR, et al. Health supervision for children with neurofibromatosis type 1. Pediatrics. 2019, 143.
23. Nicolin, G., Parkin, P., Mabbott, D., Hargrave, D., Bartels, U., Tabori, U., Rutka, J., Buncic, JR., Bouffet, E. Natural history and outcome of optic pathway gliomas in children. Pediatr Blood Cancer. 2009, 53, 1231-1237.
24. Pasmant, E., Sabbagh, A., Spurlock, G., Laurendeau, I., Grillo, E. et al. NF1 microdeletions in neurofibromatosis type 1: from genotype to phenotype. Hum Mutat. 2010, 31, 1506-1518.
25. Pasmant, E., Vidaud, M., Vidaud, D., Wolkenstein, P. Neurofibromatosis type 1: from genotype to phenotype. J Med Genet. 2012, 49, 483-489.
26. Pride, NA., North, KN. The cognitive profile of NF1 children: therapeutic implications. In: Upadhyaya M, Cooper DN, eds. Neurofibromatosis Type 1. Berlin, Germany: Springer-Verlag, 2012, 55-69.
27. Ruggieri, M., Castroveijo, P., Di Rocco, C. Neurocutaneous diseorders. Phacomatoses and hamartoneoplastic syndromes. Springer, 2008.
28. Sabbagh, A., Pasmant, E., Imbard, A., Luscan, A., Soares, M., Blanché, H. et al. NF1 molecular characterization and neurofibromatosis type I genotype-phenotype correlation: the French experience. Hum Mutat. 2013, 34, 1510-1518.
29. Seminog, OO., Goldacre, MJ. Risk of benign tumours of nervous system, and of malignant neoplasms, in people with neurofibromatosis: population-based record-linkage study. Br J Cancer. 2013, 108, 193-198.

30. Virdis, R., Street, ME., Bandello, MA., Tripodi, C., Donadio, A., Villani, AR., Cagozzi, L., Garavelli, L., Bernasconi, S. Growth and pubertal disorders in neurofibromatosis type 1. J Pediatr Endocrinol Metab. 2003, 16, 2, 289-292.
31. Zhang, J., Tong, H., Fu, X., Zhang, Y., Liu, J., Cheng, R. et al. Molecular characterization of NF1 and neurofibromatosis type 1 genotype-phenotype correlations in a Chinese population. Sci Rep. 2015, 5, 11291.

Адрес за кореспонденция:
д-р Мая Колева, Клиника по нервни болести за деца,
УМБАЛНП „Св.Наум", София 1113, ул. „Д-р Л.Русев"1,
e-mail: maya_m_koleva@abv.bg

Address for correspondence:
Dr. Maya Koleva, Clinic of child neurology,
UMHATNP „St. Naum", 1113 Sofia, 1 „Luben Roussev" str.,
e-mail: maya_m_koleva@abv.bg

ФАМИЛЕН КОРТИКАЛЕН МИОКЛОНИЧЕН ТРЕМОР И ЕПИЛЕПСИЯ

К. Кастрева[1,2], И. Търнев[1,2,3]

[1] УМБАЛ Александровска, Клиника по Неврология
[2] Медицински университет - София
[3] НБУ, Департамент по когнитивна наука и психология

FAMILIAL CORTICAL MYOCLONIC TREMOR AND EPILEPSY

K. Kastreva[1,2], I. Tournev[1,2,3]

[1] Department of Neurology, University Hospital Alexandrovska, Sofia, Bulgaria
[2] Medical Faculty, Medical University – Sofia, Bulgaria
[3] New Bulgarian University, Department for Cognitive Science and Psychology, Sofia, Bulgaria

ABSTRACT

Familial autosomal dominant cortical myoclonic tremor and epilepsy (FCMTE) is a rare condition, which lacks sufficient scientific information. For this reason it remains unrecognized among the physicians worldwide. FCMTE was described in several families from different nationalities but its genetic basis still remains unknown. Genetic and phenotype heterogeneity is observed among different nations. The disease is characterized by cortical myoclonic „tremor" in the distal muscles of the upper limbs, and rarely in the lower limbs and mimic muscles, in combination with rare epileptic seizures – usually generalized tonic-clonic seizures, and less commonly complex partial seizures. Additional research is needed in order to identify the genetic basis of the disease and to develop diagnostic and treatment guidelines.

РЕЗЮМЕ

Фамилният автозомен доминантен (АД) кортикален миоклоничен тремор и епилепсия (ФКМТЕ) е рядко заболяване, за което липсват достатъчно данни в литературата. Това е и причината то да не е добре познато в световен мащаб. ФКМТЕ е описано при фамилии от различни националности, като до момента не са напълно изяснени генетичните основи на заболяването, но ясно се отличават генетична и фенотипна хетерогенност между отделните нации. Заболяването се характеризира с наличие на почти постоянни миоклонии, с кортикален произход, предимно в дисталните отдели на ръцете, по-рядко на краката и мимическата мускулатура, които са с висока честота и ниска амплитуда, и наподобяват тремор, в комбинация с редки епилептични припадъци – обикновено генерализирани тонично-клонични, но не са изключени и комплексни парциални пристъпи. Необходими са допълнителни изследвания за изясняване на генетичните дефекти, очертаване на диагностичните и терапевтични подходи.

КЛЮЧОВИ ДУМИ: кортикален миоклоничен тремор, епилепсия

Въведение: Фамилният автозомен доминантен (АД) кортикален миоклоничен тремор и епилепсия (ФКМТЕ) е рядко и недостатъчно добре познато заболяване (1, 6), което за първи път е описано в Япония (17, 20, 41). Заболяването е познато още като АД кортикален миоклонус и епилепсия, доброкачествена фамилна миоклонична епилепсия при възрастни, фамилен кортикален тремор с епилепсия, фамилен есенциален миоклонус и епилепсия, фамилна доброкачествена миоклонична епилепсия с начало при възрастни, хередитарен тремор с епилепсия. Въпреки, че заболяването е описано преди повече от 30 г. и в научната литература нараства броя на докладваните случаи в световен мащаб, заболяването все още не е признато като самостоятелна нозологична единица от Международната лига срещу епилепсия (International League Against Epilepsy). До момента са публикувани данни за 761 пациенти от 126 семейства от Япония, Китай, Италия, Дания, Тайланд, Испания, Франция, Индия, Египет, Нова Зеландия (37).

Генетична основа: Молекулярно-генетичните изследвания сочат, че заболяването се характеризира с генетична хетерогенност и има автозомно доминантен ход на унаследяване. Установени са няколко локуса, свързани с възникването му (32), като се наблюдават различия между отделните националности: 8q23.3-q24.13 се свързва с японските и китайските фамилии (5), 2p11.1-q12.1 – при италиански семейства (12, 13, 35, 22), едно испанско (13) и едно новозеландско семейство (с произход от Австрия) (9), 5p15.31-p15 – при френско (13), датско (38) и две китайски семейства (21, 23), 3q26.32-3q28 – при фамилия от Тайланд (42). При семейство от Египет е описано автозомно рецесивно унаследяване при мутация в гена CNTN2, кодиращ контактин 2 белтък, свързан със стабилността на калиевите канали (31).

Клинична картина: Характерни за заболяването са треморо-подобни кортикални миоклонии и епилептични припадъци. Обикновено първоначалните симптоми са във втора-трета декада с дистални миоклонии, а в трета и четвърта декада се появяват непровокирани епилептични припадъци. В редки слу-