2014, 10, 9, 1025-1031.
5. Boulos, M.I, Wan, A., Im, J., et al. Identifying obstructive sleep apnea after stroke/TIA: Evaluating four simple screening tools. Sleep Med. 2016, 21, 2016, 133-139.
6. Chen, H., Lowe, A.A., Bai, Y., Hamilton, P., Fleetham, J.A., Almeida, F.R. Evaluation of a portable recording device (ApneaLinkTM) for case selection of obstructive sleep apnea. Sleep Breath. 2009, 13, 3, 213-219.
7. Chung, F., Subramanyam, R., Liao, P., Sasaki, E., Shapiro, C., Sun, Y.. High STOP-Bang score indicates a high probability of obstructive sleep apnoea. Br. J. Anaesth. 2012, 108, 5, 768-775.
8. Collop, N.A., Anderson, W.M., Boehlecke, B., et al. Clinical guidelines for the use of unattended portable monitors in the diagnosis of obstructive sleep apnea in adult patients. Portable Monitoring Task Force of the American Academy of Sleep Medicine. J. Clin. Sleep Med. 2007, 3, 7, 737-747.
9. Fernandes, Oliveira, E., Nacif, S.R., Alves, Pereira, N., et al. Sleep disorders in patients with myasthenia gravis: a systematic review. J. Phys. Ther. Sci. 2015, 27, 6, 2013-2018.
10. Heinzer, R., Vat, S., Marques-Vidal, P., et al. Prevalence of sleep-disordered breathing in the general population: the HypnoLaus study. Lancet Respir, Med. 2015, 3, 4, 310-318.
11. Hensen, H.A., Krishnan, A.V., Eckert, D.J. Sleep-Disordered Breathing in People with Multiple Sclerosis: Prevalence, Pathophysiological Mechanisms, and Disease Consequences. Front. Neurol. 2017, 8, 740.
12. Hermann, D.M., Bassetti, C.L. Role of sleep-disordered breathing and sleep-wake disturbances for stroke and stroke recovery. Neurology. 2016, 87, 13, 1407-1416.
13. Johns, M.W. A new method for measuring daytime sleepiness: The Epworth sleepiness scale. Sleep. 1991, 14, 6, 540-545.
14. Johnson, K.G., Johnson, D.C. Frequency of sleep apnea in stroke and TIA patients: A meta-analysis. J. Clin. Sleep Med. 2010, 6, 2, 131-137.
15. Lin, M., Krishnan, A.V., Eckert, D.J. Central sleep apnea in multiple sclerosis: a pilot study. Sleep Breath. 2017, 21, 3, 691-696.
16. Lim, R., Larner, A.J. Obstructive sleep apnoea-hypopnoea syndrome presenting in the neurology clinic: A prospective 5-year study. Int. J. Clin. Pract. 2008, 62, 12, 1886-1888.
17. Netzer, N.C., Stoohs, R.A., Netzer, C.M., Clark, K., Strohl, K.P. Using the Berlin Questionnaire to identify patients at risk for the sleep apnea syndrome. Ann. Intern. Med. 1999, 131, 7, 485-491.
18. Nicolle, M.W., Rask, S., Koopman, W.J., George, C.F.P., Adams, J., Wiebe, S. Sleep apnea in patients with myasthenia gravis. Neurology. 2006, 67, 1, 140-142.
19. Sico, J.J., Yaggi, H.K., Ofner, S., et al. Development, Validation, and Assessment of an Ischemic Stroke or Transient Ischemic Attack-Specific Prediction Tool for Obstructive Sleep Apnea. J. Stroke Cerebrovasc. Dis. 2017, 26, 8, 1745-1754.
20. Veauthier, C., Radbru, H., Gaede, G., et al. Fatigue in multiple sclerosis is closely related to sleep disorders: A polysomnographic cross-sectional study. Mult. Scler. J. 2011, 17, 5, 613-622.
21. Watson, N.F., Badr, M.S., Belenky, G., et al. Joint Consensus Statement of the American Academy of Sleep Medicine and Sleep Research Society on the Recommended Amount of Sleep for a Healthy Adult: Methodology and Discussion. J. Clin. Sleep Med. 2015, 11, 8, 931-952.
22. Yeh, J-H., Lin, C-M., Chiu, H-C., Bai, C-H. Home sleep study for patients with myasthenia gravis. Acta Neurol. Scand. 2015, 132, 3, 191-195.
23. Young, T., Evans, L., Finn, L., Palta, M. Estimation of the clinically diagnosed proportion of sleep apnea syndrome in middle-aged men and women. Sleep. 1997, 20, 9, 705-706.

Correspondence address:
Dr. Dimitar Taskov
UMHATNP „St. Naum"
1, Louben Roussev Str.,
Sofia, 1113
e-mail: dimtaskov@gmail.com
tel.: +359 2 9702221

СЕМЕЙСТВО С КАЛПАИН 3 СВЪРЗАНА ПОЯС-КРАЙНИК МУСКУЛНА ДИСТРОФИЯ С АТИПИЧНО ПРОТИЧАНЕ, ДЪЛЖАЩА СЕ НА НОВА МУТАЦИЯ

А. Танева[1,2], Т. Чамова[1,2], А. Тодорова[3,4], Т. Тодоров[4], М. Господинова[5], Д. Златарева[6], М. Крупев[6], И. Търнев[1,2,7]

[1] Клиника по нервни болести, УМБАЛ „Александровска", София
[2] Катедра по неврология, МУ София
[3] Катедра Медицинска химия и биохимия, МУ София
[4] Генетична медико-диагностична лаборатория „Геника"
[5] УМБАЛ „Св. Иван Рилски", София
[6] Клиника по образна диагностика, УМБАЛ „Александровска", София
[7] Департамент по когнитивна наука и психология, НБУ, София

FAMILY WITH CALPAIN 3 ASSOCIATED LIMB-GIRDLE MUSCULAR DYSTROPHY WITH AN ATYPICAL PHENOTYPE DUE TO A NOVEL MUTATION

A. Taneva[1,2], T. Chamova[1,2], A. Todorova[3,4], T. Todorov[4], M. Gospodinova[5], D. Zlatareva[6], M. Krupev[6], I. Tournev[1,2,7]

[1] Clinic of Neurology, University Hospital Alexandrovska, Sofia
[2] Department of Neurology, Medical University Sofia

[3] Department of Medical Chemistry and Biochemistry, Medical University Sofia
[4] Genetic Medico-Diagnostic Laboratory „Genica", Sofia, Bulgaria
[5] University Hospital „St. Ivan Rilski"
[6] Department of Diagnostic Imaging, University Hospital „Alexandrovska", Medical University, Sofia, Bulgaria
[7] Department of Cognitive Science and Psychology, New Bulgarian University, Sofia

ABSTRACT

Calpain 3 (*CAPN3*) associated Limb-Girdle Muscle Dystrophy (LGMD) R1/2A is the most common form of all LGMDs worldwide. The clinical course is usually presented by initial involvement of the proximal muscles of the lower extremities, flexors and adductor muscles of the thighs, knee flexors, with subsequent involvement of the distal muscles of the lower extremities and axial muscles. We present a family with an atypical course of LGMD R1 /2A with proximal muscle weakness, early contractures and rigid spine, without cardiac involvement, due to a novel mutation in *CAPN3*.

KEY WORDS: atypical phenotype, Calpain 3, early contractures, rigid spine

РЕЗЮМЕ

Калпаин 3 (*CAPN3*) свързаната прогресивна мускулна дистрофия тип пояс-крайник (ПКМД) R1/2A е най-често срещаната форма от всички ПКМД в световен мащаб. Клиничното протичане обичайно е представено с първоначално засягане на проксималната мускулатура на долни крайници, флексорите и аддукторите на бедрата, флексори на коляното, с последващо ангажиране на дисталните мускули на долни крайници и аксиална мускулатура. Представено е семейство с атипично протичане на ПКМД R1/2A с проксимална мускулна слабост, ранни ставни контрактури и ригиден гръбнак, без сърдечно засягане, дължаща се на неописана до момента мутация в *CAPN3*.

КЛЮЧОВИ ДУМИ: атипичен фенотип, Калпаин 3, ранни контрактури, ригиден гръбнак

УВОД

Калпаинопатията или Пояс-крайник прогресивна мускулна дистрофия тип R1/2A (ПКМД R1/2A), причинена от мутации в гена, кодиращ Калпаин 3 (*CAPN3*) (9), е една от най-често срещаните форми на ПКМД, особено в Южна Европа, с докладвана честота, вариращa от 9 до 40% от всички форми (1). Основните клинични характеристики при калпаинопатията са прогресираща, проксимална и симетрична мускулна слабост в долните крайници, изразяваща се в клатушкаща се походка, трудности при бягане и изкачване на стълби, стъпване на пръсти, като понякога в началото е налице само асимптомно повишаване на креатинфосфокиназа (КФК). Криловидните лопатки и лумбалната хиперлордоза са чести клинични находки. (2) Най-често са засегнати аддукторите и екстензорите на тазобедрената става (ТБС), последвани от флексори на ТБС и коляното (пелвио-фемурален фенотип „Leyden-Möbius"). С напредването на болестта слабостта и атрофията обхващат m. quadriceps femoris, m. tibialis anterior и мускули на горните крайници (2, 5). Обикновено мускулите на лицето, очите, езика и врата са запазени (3, 5, 10). Появата на симптомите е обичайно по време на юношеството, но варира между 2 и 50 години, а загубата на самостоятелна походка след 15-25 години (3). Сърдечно и дихателно засягане се наблюдават много рядко. (7) От магнитно-резонансната томография (МРТ) на мускули се описва специфичен модел на мастна инфилтрация, ангажиращ предимно аддуктори и задната група мускули на бедрата (biceps femoris, m. semimembranosus, m, semitendinosus). (1) До този момент са докладвани 496 уникални патогенни варианта на *CAPN3* във почти всики екзони на гена. (1) Pollitt и сътр. (2001) и Mercuri и сътр. (2005) и Landires и сътр. (2020), независимо един от друг, докладват за вариант на клинична експресия на калпаинопатия, при който се наблюдават ранни контрактури и ригиден гръбнак. (4, 6, 7)

КЛИНИЧЕН СЛУЧАЙ:

Представяме семейство от сирийски произход с установено носителство на неописана досега мутация в *CAPN3* гена, унаследяваща се по автозомно рецесивен (АР) път. Семейството има 5 деца – две от децата са хомозиготни по съответната мутация, като симптомно протичане на заболяването с разгърната клинична картина има при едното, а другото е пресимптоматично диагностицирано само с повишени стойности на КФК в серум. Други две от децата, едно момиче и едно момче, както и родителите, са хетерозиготи, а едно от децата (момче) не е носител на мутацията. (Фиг. 1)

Децата са родени от кръвнородствен брак – родителите са първи братовчеди. Индексният пациент е момиче на 16 г.в., родено от трета нормално протекла бременност и раждане на термин с т.м. 3000 г. Налице е нормално невропсихично развитие. Проходила на 1 г., фразеологична реч от 1 г. и 2 месеца. Оплакванията и датират от 11-12 г.в., когато се променила походката, „започнала да ходи с повдигане на ходилата". Впоследствие се затруднило изправянето от клекнало положение и изкачването на стълби. Променила се стойката, с издаване на корема напред, при ходене започнала да усеща болка в лумбалната област. Затруднило се изправянето от легнало положение.

От неврологичния статус на 16-годишна възраст е налице миопатен синдром, по-изразен за проксималните мускули на горни, проксимални и дистални мускули на долните крайници и аксиална слабост. Затруднено е изправянето от клекнало и легнало положение с положителен (+) симптом на Gowers. Сухожилните рефлекси (СР) са отслабени в ръцете и липсващи в краката. Походката е степажно-клатушкаща се. При мануалното мускулно тестуване (MCR скала)

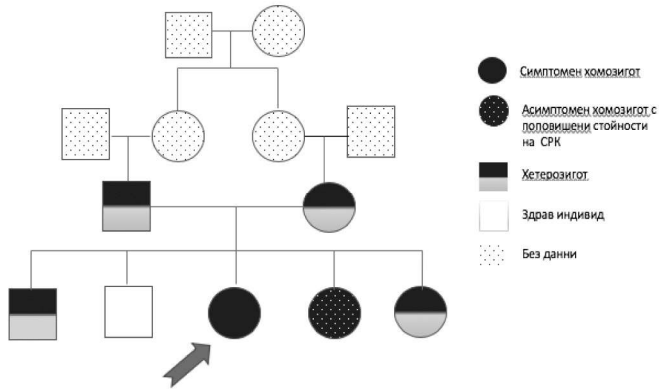

Фигура 1. Родословие на изследваното семейство.

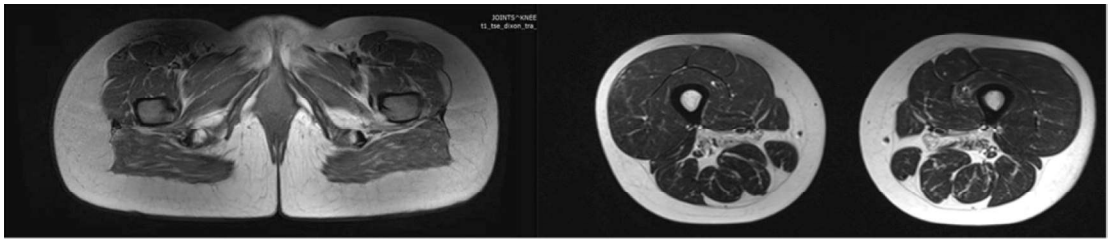

Фигура. 2. МРТ на тазов пояс и бедрена мускулатура на пациентката асимптомен хомозигот.

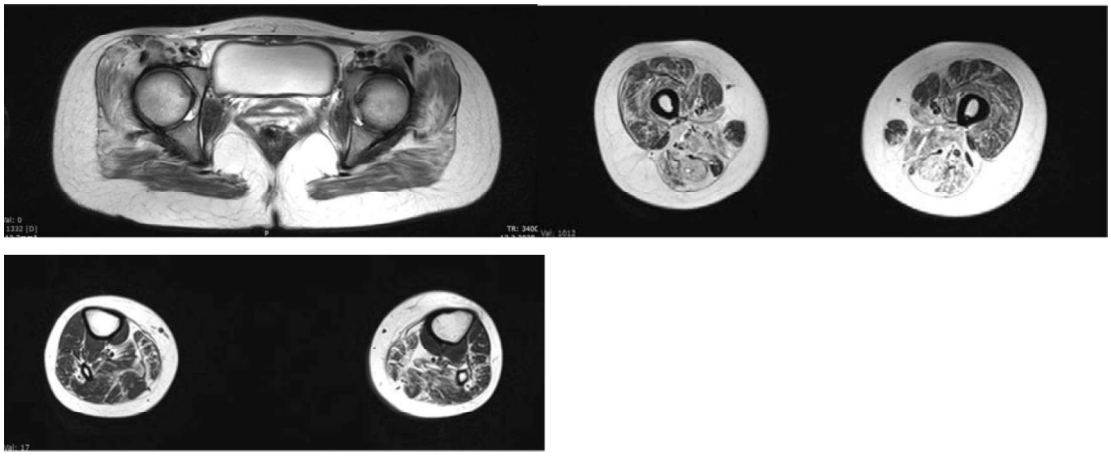

Фигура 3. МРТ на мускули на тазов пояс и долни крайници на индексната пациентка.

се установява намалена мускулна сила за флексия и екстензия в лакътна става, флексия, екстензия, абдукция и аддукция в тазобедрени стави, дорзална и плантарна флексия 3/5 двустранно. В останалите мускулни групи силата е по-леко засегната със стойности 4/5. Установяват се криловидни лопатки двустранно, лумбална хиперлордоза, ригиден гръбначен стълб, скъсени Ахилесови сухожилия двустранно. Наблюдават се хипотрофии на проксималните отдели на мускулите на горни и долни крайници и дисталните на долните крайници. Налични са флексионни контрактури на коленни и лакътни стави. Стойностите на КФК в серум са неколкократно повишени (1376 IU/ml). Електромиографското изследване установява миогенна увреда. При проведените функционално изследване на дишането (ФИД), електрокардиограма (ЕКГ) и ехокардиография (ЕхоКГ) не са установени отклонения в дихателните и сърдечните функции. На останалите членове на семейството беше изследвана КФК в серум, като при едната сестра (на 14 г.в.), бяха установени повишени стойности (1666 IU/ml). При нея беше проведен клиничен преглед, като не са установени отклонения в неврологичния статус.

При всички членове на семейството е проведено пълно екзомно секвениране (WES), при което се идентифицира неописана до сега мутация p.Ile502TrpfsTer74 в *CAPN3* гена. Установената мутация не присъства сред 138 000 контроли на проекта GnomAD. Предполага се, че мутацията води до загуба на функция на засегнатото копие на гена. В съответствие със стандартите и насоките от ACMG / AMP този вариант е класифициран като патогенен (категории: PVS1, PM1, PM2).

На двамата хомозиготни пациенти (индексната пациентка и сестра ѝ с установени повишени стойности на КФК) е

проведено МРТ изследване на мускули. При асимптомната пациентка не се установят промени в образната находка на мускули на долни крайници. (Фиг. 2)

При индексната пациентка се наблюдават мастна инфилтрация на глутеалните мускули, изразено ангажиране на бедрената мускулатура, като най-засегнати са аддукторната група мускули, с изключение на m. gracilis, задната група мускули, и в по-малка степен m. quadriceps femoris, на фона на който m. vastus medialis е най-съхранен. При мускулите на подбедрицата са ангажирани медиалните части на m. gastrocnemius и в по-малка степен на m. soleus. (Фиг.3)

ОБСЪЖДАНЕ:

Описваме двама пациенти със сирийски произход, родени от кръвнородствен брак с Калпаин 3 свързана мускулна дистрофия R1/2A. Мускулната слабост следва описания до сега модел на мускулно засягане при заболяването. Пациентите, описани от Mercuri и колектив демонстритат засягане предимно на задната бедрена мускулатура, а ангажирането на другите бедрени мускули е променливо и корелира с етапа на прогресия на заболяването и клиничната тежест. При младите пациенти, с минимално функционално двигателно увреждане, се описва преобладаващо засягане на аддукторите и m. semimembranosus, докато пациентите с ограничена подвижност имат по-дифузно засягане на заднолатералните мускули на бедрото и на m. vastus intermedius с относително запазване на m. vastus lateralis, m. sartorius и m. gracilis. На нивото на прасеца се наблюдава засягане на m. soleus и медиалната глава на m. gastrocmenius. При описаните от нас пациенти, клиничната картина се допълва с наличието на ригиден гръбнак и ранни ставни контрактури. Резултатите от МРТ на мускули корелират с тези, установени при пациентите с фенотип на ПКМД R1/2A без ранни контрактури и наблюдаваният модел е доста сходен. Въпреки това, моделът на мускулно засягане при ПКМД 2A, е различен от този при други мускулни заболявания с подобна клинична характеристика, като мускулна дистрофия на Emery-Dreifuss и миопатия на Bethlem. (6) Молекулярно-генетичното изследване на нашите пациенти демонстрира хомозиготно носителство на неописана до сега мутация p.Ile502TrpfsTer74 в *CAPN3* гена, за която се предполага, че води до загуба на функция на засегнатото копие на гена. Провеждането на пълно екзомно секвениране (WES) е методът, подходящ за поставяне на генетична диагноза при атипично протичащи невромускулни заболявания и подпомага разширяването на фенотипния и генотипния им спектър. Представеният случай доказва, че Калпаин 3 свързана мускулна дистрофия R1/2A следва да се има в предвид в диференциалната диагноза на миопатиите/мускулните дистрофии с ригиден гръбнак, както и че МРТ изследването може да бъде използвано в диагностичния алгоритъм за фено- и генотипизиране на пациентите.

ЛИТЕРАТУРА

1. Barp, A., Laforet, P., Bello, L. и съавт. European muscle MRI study in limb girdle muscular dystrophy type R1/2A (LGMDR1/LGMD2A). J Neurol, 2020, 267, 45-56.
2. Fardeau, M., Hillaire, D., Mignard C., Feingold N., Feingold J., Mignard D., de Ubeda B., Collin H., Tome, F.M., Richard I., Beckmann, J. Juvenile limb–girdle muscular dystrophy Clinical, his- topathological and genetic data from a small community living in the Reunion Island. Brain, 1996, 119, 295-308.
3. Gallardo, E., Saenz A., Illa, I. Limb-girdle muscular dystrophy 2A. Hand Clin. Neurol, 2011, 101, 97-110.
4. Landires, I., Núñez- Samudio, V., Fernandez, J., Sarria, C., Villareal, V., Córdoba, F., Apráez-Ippolito, G., Martínez, S., Vidal, O.M., Vélez J.I., Arcos-Holzinger, M., Landires, S., Arcos-Burgos, M. Calpainopathy: Description of a Novel Mutation and Clinical Presentation with Early Severe Contractures. Genes (Basel), 2020, 11, 2, 129.
5. Mercuri, E., Lampe, A., Allsop, J., Knight, R., Pane, M., Kinali, M., Bonnemann, C., Flanigan K., Lapini, I., Bushby, K., Pepe, G., Muntoni, F. Muscle MRI in Ullrich congenital muscular dystrophy and Bethlem myopathy. Neuromuscul Disord, 2005, 15, 4, 303-310.
6. Mercuri, E., Bushby, K., Ricci, E., Birchall, D., Pane, M., Kinali, M., Allsop, J., Nigro, V., Sáenz, A., Nascimbeni, A., и съавт. Muscle MRI findings in patients with limb girdle muscular dystrophy with calpain 3 deficiency (LGMD2A) and early contractures. Neuromuscul. Disord, 2005, 15, 164-171.
7. Mori-Yoshimura, M., Segawa, K., Minami, N., Oya, Y., Komaki, H., Nonaka, I., и съавт. Cardiopulmonary dysfunction in patients with limb-girdle muscular dystrophy 2A. Muscle Nerve, 2017, 55, 465-469.
8. Pollitt, C., Anderson, L.V., Pogue, R., Davison, K., Pyle, A., Bushby, K.M. The phenotype of calpainopathy: Diagnosis based on a multidisciplinary approach. Neuromuscul. Disord, 2001, 11, 287-296.
9. Richard, I., Broux, O., Allamand, V., Fougerousse, F., Chiannilkulchai, N., Bourg, N., Brenguier, L., Devaud, C., Pasturaud, P., Roudaut, C. и съавт. Mutations in the proteolytic enzyme calpain 3 cause limb-girdle muscular dystrophy type 2A, Cell, 1995, 81, 1, 27-40.
10. Urtasun, M., Sáenz, A., Roudaut, C., Poza, J.J., Urtizberea, J.A., Cobo, A.M., Richard, I., García Bragado, F., Leturcq, F., Kaplan, J.C., Martí, Massó, J.F., Beckmann, J.S., López de Munain, A. Limb-girdle muscular dystrophy in Guipúzcoa (Basque Country, Spain). Brain, 1998, 121, 1735-1747.

Адрес за кореспонденция:
Д-р Ани Танева
Клиника по нервни болести, УМБАЛ „Александровска”
ул. „Георги Софийски” 1
София, България
e-mail: anitaneva@gmail.com

Address of correspondence:
Ani Taneva, MD
Clinic of Neurology, UMHAT „Aleksandrovska”
1, „Georgi Sofijski” Str. , Sofia, Bulgaria
e-mail: anitaneva@gmail.com